

Il Sole può essere pericoloso per l'occhio!

La **luce del Sole** è stata messa in relazione con la patogenesi di numerose **affezioni oculari**, sia **croniche** che **acute**: in tali casi si parla di “**fototraumatismo oculare**”.

Patologie croniche

Le più comuni patologie croniche dell'occhio in cui l'**esposizione protratta alla luce del Sole** gioca un ruolo importante, sono rappresentate dalla **cataratta**, dalla **degenerazione maculare senile** e dallo **ptterigio**. In tali casi l'irraggiamento del bulbo oculare rappresenta una sicura concausa, assieme tuttavia a molti altri fattori di rischio ambientali (dieta, inquinanti, ecc.) ed a fattori genetici (predisposizione familiare).

Patologie acute

Le forme acute sono invece direttamente correlate all'**esposizione dell'occhio alla luce solare, con un sicuro rapporto causa-effetto**. I più comuni esempi di **fototraumatismo acuto** sono rappresentati dalla **retinopatia solare** e dalla **retinopatia dei saldatori**.

L'osservazione diretta del Sole induce un'irradianza retinica pari a 10 W/cm^2 ovvero 100.000 volte superiore a quella che si verifica in condizioni normali.

La **retinopatia solare** è dovuta al **fototraumatismo** indotto dalle **radiazioni infrarosse (IR)** ed **ultraviolette (UV)**: mentre le prime inducono un **incremento della temperatura retinica (fotocoagulazione)**, i raggi UV inducono un **danno di tipo fotochimico**. Ciò è dovuto all'alta concentrazione di ossigeno nella retina, ai densi strati di lipidi sensibili all'ossidazione ed alla presenza di molecole pigmentate che “intrappolano” i fotoni.

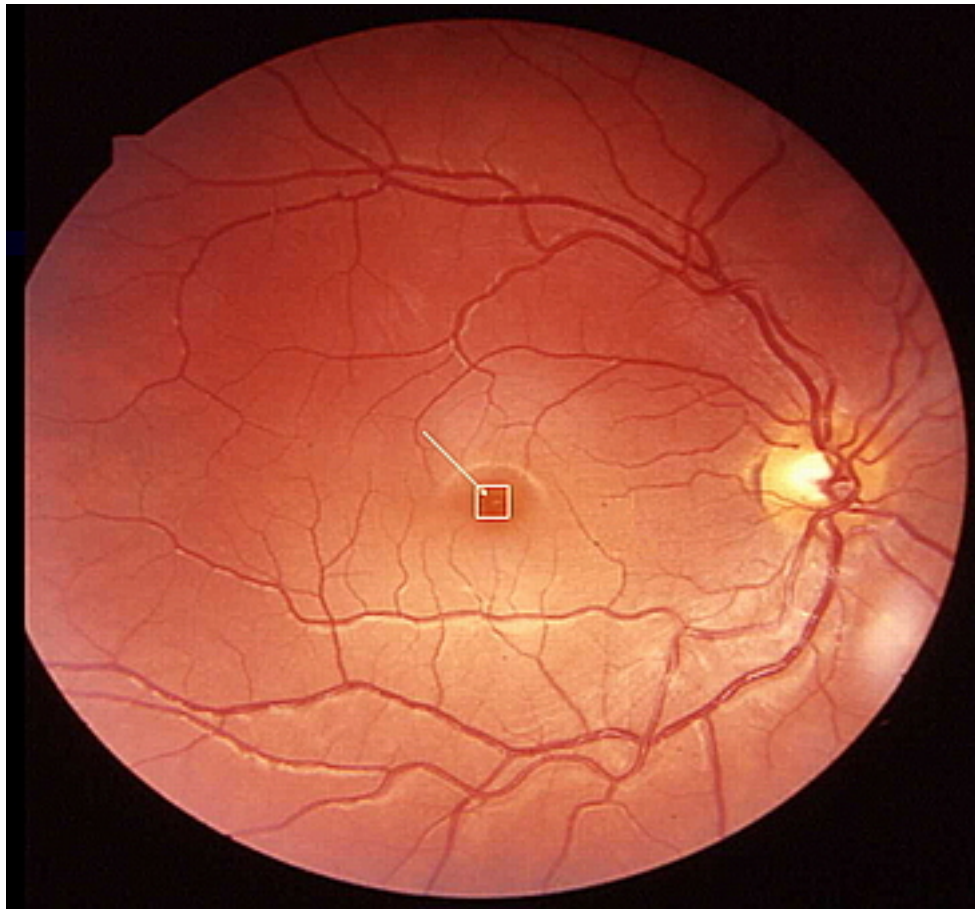


Immagine del *fundus oculi* di un soggetto affetto da retinopatia solare in seguito all'osservazione del Sole in eclisse attraverso una pellicola fotografica non impressionata (un filtro assolutamente inadeguato per la protezione dell'occhio!). E' visibile nel riquadro bianco un *edema maculare intraretinico* provocato dalla radiazione solare.

Nonostante le campagne di informazione operate sui media, in occasione delle eclissi di Sole si ripetono regolarmente episodi di retinopatia solare. **Ciò è dovuto quasi sempre all'impiego di filtri insufficienti a bloccare le radiazioni UV.**

La sintomatologia consiste nella percezione duratura di uno scotoma centrale del campo visivo (macchia scura) e nella presenza di eritropsia (visione rossa).

Fortunatamente, nel 90% dei casi tale sintomatologia tende a regredire in un periodo compreso tra 2 settimane e 6 mesi. In virtù del meccanismo patogenetico, può essere

utile una terapia tempestiva con farmaci antiossidanti e antinfiammatori (vitamine del gruppo A, C, E, corticosteroidi).

Precauzioni per la vista

In conclusione, **il Sole può essere pericoloso per l'occhio** specie nei soggetti più giovani, nei quali il cristallino è più trasparente. **Impiegare sempre filtri certificati per l'osservazione diretta del Sole** (UV ed IR), ed **abituarsi a proteggersi gli occhi con occhiali da Sole, sin dall'infanzia.**

[dr. Fulvio Parentin](#)

Istituto per l'Infanzia "Burlo Garofolo" Trieste

Unità Operativa di Oculistica